ROLA ELASTOGRAFII W DIAGNOSTYCE MARSKOŚCI WĄTROBY

THE ROLE OF ELASTOGRAPHY IN THE DIAGNOSTICS OF LIVER CIRRHOSIS

Ewa ROSZYK, Iwona KRELA-KAŹMIERCZAK, Marcin CHMIELEWSKI, Piotr EDER, Agnieszka DOBROWOLSKA

Katedra i Klinika Gastroenterologii, Dietetyki i Chorób Wewnętrznych Uniwersytetu Medycznego im. K. Marcinkowskiego w Poznaniu

Streszczenie: Marskość wątroby stanowi ostatnie stadium przewlekłych chorób tego organu i charakteryzuje się niekorzystnym rokowaniem. Biopsja wątroby pozostaje ciągle złotym standardem w ocenie stopnia włóknienia, jednak ma pewne ograniczenia techniczne i wiąże się z ryzykiem powikłań, dlatego poszukuje się alternatywnych nieinwazyjnych metod diagnostycznych. Dostępna obecnie nieinwazyjna diagnostyka marskości wątroby obejmuje oznaczenia laboratoryjne biomarkerów i zaawansowane techniki radiologiczne. Elastografię opartą na ultrasonografii stosuje się obecnie powszechnie w praktyce klinicznej dla oceny włóknienia. Artykuł przedstawia rolę technik elastografii w marskości wątroby.

Słowa kluczowe: włóknienie wątroby, marskość wątroby, elastografia

Summary: Cirrhosis of the liver is the final stage of chronic diseases of the organ and is characterized by an unfavorable prognosis. Liver biopsy has remained the gold standard in the evaluation of fibrosis stage, although it has some technical limitations and risks of complications. Noninvasive alternatives are being investigated. Current non-invasive methods designed to diagnose cirrhosis and quantify liver fibrosis range from serum biomarker assays to advanced imaging techniques. Elastography, based on ultrasonography is currently used in practice for fibrosis assessment. The article discusses the current role of elastography techniques in the liver cirrhosis.

Keywords: liver fibrosis, liver cirrhosis, elastography

WSTĘP

Marskość wątroby jest istotnym problemem zdrowotnym, prowadzi bowiem do 1,3 mln zgonów rocznie na całym świecie (umieralność 18/100tys.mieszkańców) [32]. Wśród przyczyn tej choroby na świecie dominują: wirusowe zapalenia wątroby typu B (WZW B) −365,6 tys. zgonów rocznie, wirusowe zapalenie wątroby typu C (WZW C) – 326,8 tys. zgonów rocznie, alkoholowa choroba wątroby (ang. *Alcoholic Liver Disease*, ALD) – 334, 9 tys. Umieralność z powodu marskości i zwłóknienia wątroby w Polsce spadła w latach 1980-2015 i wynosi 4/100 tys. mieszkańców, stanowiąc 0,3 % przyczyn zgonów [34].

Marskość stanowi najbardziej zaawansowane stadium przewlekłych chorób wątroby, w którym dochodzi nie tylko do zwiększenia ilości tkanki łącznej, ale również zaburzenia struktury zrazikowej miąższu wątroby, w wyniku tworzenia łącznotkankowych mostków i przegród oraz guzków regeneracyjnych. Zmiany te powodują zaburzenia przepływu krwi i żółci, prowadząc ostatecznie do niewydolności narządu. Skala problemu sprawiła, że poszukuje się nieinwazyjnych, niedrogich metod diagnostycznych, wśród których elastografia zajmuje czołowe miejsce. W ostatnim dwudziestoleciu wzrasta ilość nieinwazyjnych metod diagnostyki marskości wątroby, a także wcześniejszych stadiów jej włóknienia. Szczególnie szybki rozwój zauważyć można w zakresie metod obrazowych, zwłaszcza elastografii ultranonograficznej. Ilościowa ocena włóknienia pozwala wyodrębnić chorych najbardziej zagrożonych marskością i wpływa na decyzje terapeutyczne dotyczące chorób podstawowych, zwłaszcza w wirusowych zapaleniach wątroby [37]. Rozpoznanie marskości wątroby wymusza ściślejsze monitorowanie chorych w kierunku rozwoju raka wątrobowokomórkowego czy żylaków przełyku [1, 71].

ZARYS PATOGENEZY MARSKOŚCI WĄTROBY

W przewlekłych chorobach wątroby na poziomie tkanki mamy do czynienia z dwoma podstawowymi procesami: zaburzonej regeneracji i nadmiernego włóknienia, w odpowiedzi na czynniki uszkadzające: infekcyjne, autoimmunologiczne, leki, toksyny czy zaburzenia metaboliczne.

Regeneracja wątroby odbywa się głównie przy udziale hepatocytów. Zjawisko regeneracji hepatocytarnej zostało zauważone na podstawie osiągnięć chirurgii transplantacyjnej [47]. Pozostawiony płat wątroby szybko przerastał i wypełniał lukę po usuniętej części narządu. Wykazano, że do pierwszych podziałów komórkowych dochodziło już po 24 godzinach, ze szczytem w 3 i 4 dobie po operacji. Podziały mitotyczne hepatocytów znakowanych tymidyną towarzyszyły również innym podziałom komórek miąższu wątroby [73]. Wiadomo jednak, że zdolności proliferacyjne i regeneracyjne hepatocytów podczas znacznego uszkodze-

nia wątroby są niewystarczające. Opisywane w literaturze guzki regeneracyjne w marskiej wątrobie stanowią wyspy komórkowe otoczone przez pasma włókien kolagenowych. Upatruje się w nich potencjału odnowy hepatocytów. Niemniej jednak w opracowaniach nie odnotowano zwiększenia podziałów mitotycznych, obserwowanych jedynie wśród komórek dwu lub wielojądrzastych, które wynikają z ich zachowanych zdolności do odnowy. Wykazuje się w nich efekt starzenia komórkowego [63]. Uważa się, że z wiekiem zdolności regeneracyjne ulegają zmniejszeniu, co odnotowano w licznych badaniach [60, 79].

Za kolejny szlak regeneracji wątroby odpowiadają komórki progenitorowe (ang. *Progenitor Cell*, PC), znane także jako wątrobowe komórki pnia (ang. *Hepatic Stem Cell,* HSC). U dorosłych stanowią one zaledwie 0,01% miąższu narządu. Przyjmuje się, że miejscem ich pierwotnego tworzenia są kanały Heringa. Komórki te aktywowane są pod wpływem uszkodzenia wątroby na podłożu toksycznym, metabolicznym czy też po częściowej hepatektomii [90]. Posiadają one zdolność namnażania bipotencjalnego w prekursory komórek wątrobowych i komórek przewodów żółciowych, co wykazano *in vivo* wykorzystując marker Foxl1 [59]. W warunkach laboratoryjnych komórki te mają właściwości nieśmiertelności [13].

Niektóre badania sugerują, że regeneracja dorosłej wątroby może przebiegać dzięki komórkom pochodzenia mezenchymalnego, mianowicie niżej opisywanym komórkom gwiaździstym, przez ich zdolność do przejścia mezenchymalno-nabłonkowego [81]. Komórki mezenchymalne miałyby pochodzić nie tylko z własnych komórek progenitorowych ale także z komórek migrujących ze szpiku kostnego. Dowody na te mechanizmy nie są jednak pewne.

Na bazie rosnącej wiedzy dotyczącej procesów regeneracji wątroby podejmuje się badania nad wykorzystaniem komórek macierzystych szpiku lub krwi pępowinowej w leczeniu marskości wątroby [77, 89].

Włóknienie jest równoległą do regeneracji reakcją naprawczą na uszkodzenie miąższu wątroby. Tkanka, która gromadzi się w przebiegu włóknienia wątroby, ma podobną budowę niezależnie od etiologii procesu i przypomina strukturą blizny w innych narządach miąższowych. Kluczowe zmiany zachodzą w przestrzeniach subendotelialnych Dissego, gdzie substancję międzykomórkową o niskiej gęstości, zawierającą kolageny typu IV, VI i XIV, glikoproteiny i proteoglikany, zastępuje macierz o zwiększonej gęstości, która w prawidłowym narządzie występuje tylko wokół dużych naczyń. Składa się ona z tworzących włókna kolagenów typu I i III, fibronektyny, unduliny i innych glikoprotein oraz proteoglikanów. Dodatkowo, w procesie kapilaryzacji, dochodzi do utraty mikrokosmków hepatocytów i zanikania fenestracji śródbłonka zatok [26, 87]. Za te przemiany strukturalne odpowiadają przede wszystkim komórki gwiaździste wątroby, występujące w przestrzeni okołozatokowej Dissego. Nazywano je również komórkami Ito lub gromadzącymi lipidy czy lipocytami, ponieważ w licznych kroplach

lipidowych magazynują witaminy rozpuszczalne w tłuszczach, głownie retinoidy. Biorą ponadto udział w regulacji przepływu krwi przez miąższ wątroby [8], a także uczestniczą w angiogenezie podczas rozwoju i regeneracji tego narządu.

W wyniku oddziaływania czynników uszkadzających miąższ wątroby komórki gwiaździste podlegają aktywacji, przekształcając się w miofibroblast, o nowych cechach fenotypowych: zdolności proliferacji, kurczliwości, chemotaksji, migracji, fibrogenezy, degradacji macierzy, odpowiedzi zapalnej i uwalniania cytokin. Poza komórkami gwiaździstymi źródło miofibroblastów mogą stanowić: fibroblasty przestrzeni wrotnych, fibrocyty krążące, mezenchymalne komórki pnia pochodzące ze szpiku kostnego (ang. *Bone-Marrow derived Mesenchymal Stem Cell*, BM-MSC) [4, 22], hepatocyty i cholangiocyty przekształcone w procesie transformacji nabłonkowo-mezenchymalnej [27, 86, 88].

W procesie rozkładu macierzy pozakomórkowej właściwej prawidłowemu miąższowi wątroby i zastępowania jej tkanką bliznowatą biorą udział liczne enzymy: metaloproteazy (MMP-2, MMP-9, MMP-3, MMP-1), wytwarzane przede wszystkim przez aktywowane komórki gwiaździste, tkankowe inhibitory proteaz, hamujące degradację macierzy i apoptozę komórek gwiaździstych, transglutaminaza tkankowa i oksydaza lizylowa, tworzące wiązania krzyżowe włókien kolagenowych. Niektóre z tych białek służą jako laboratoryjne markery aktywności włóknienia, niektóre zaś mogą stanowić potencjalny cel leków hamujących ten proces.

Włóknienie wątroby okazuje się nie być całkowicie nieodwracalnym. Opisano cofanie się zmian, a nawet regresję marskości, przy skutecznym leczeniu choroby podstawowej, przede wszystkim w zapaleniach wirusowych [25, 68]. Trwają również prace nad lekami ukierunkowanymi na hamowanie aktywności komórek gwiaździstych i wytwarzania tkanki bliznowatej. Działanie takie wykazują m. in. interferony alfa i gamma, witamina E, glutation i inne antyoksydanty, pentoksyfilina, antagoniści angiotensyny II, aldosteron, statyny, tiazolidinediony, prawdopodobnie także antagoniści receptorów kanabinoidowych i retinoidy [91].

METODY OCENY WŁÓKNIENIA WĄTROBY

BIOPSJA GRUBOIGŁOWA WĄTROBY

Umożliwia bezpośrednią ocenę mikroskopową tkanki wątrobowej, dlatego pozostaje złotym standardem w diagnostyce włóknienia i marskości wątroby. Bioptat można pobrać drogą przezskórną – najczęściej wykorzystywaną, przezżylną – przez żyłę szyjną, główną dolną i żyły wątrobowe oraz podczas laparoskopii lub laparotomii (biopsja otwarta).

TABELA 1. Skale histologicznej oceny włóknienia wątroby
TABLE 1. Scales of histological assessment of liver fibrosis

Skala	
Klasyfikacja Scheuera [61]	0 – bez włóknienia; 1 – łagodne włóknienie (włóknienie w przestrzeniach wrotnych bez tworzenia przegród); 2 – umiarkowane włóknienie (tworzące się przegrody w głąb zrazika, jednak nie sięgające żył centralnych i nie tworzące mostków między przestrzeniami wrotnymi) 3 – zaawansowane włóknienie (przegrody między sąsiednimi przestrzeniami wrotnymi i przestrzeniami wrotnymi a żyłami centralnymi; 4 – marskość
Skala Ishaka [12]	0 – bez włóknienia 1 – włóknienie niektórych przestrzeni wrotnych z lub bez krótkich przegród 2 – włóknienie większości przestrzeni wrotnych, z lub bez krótkich przegród 3 – włóknienie większości przestrzeni wrotnych z nielicznymi mostkami między nimi („P-P bridging”) 4 – zajęcie przestrzeni wrotnych z zaznaczonym mostkowaniem także do żył centralnych („P-C bridging”), zaznaczone mostkowanie oraz pojedyncze guzki regeneracyjne 5 – marskość
Skala METAVIR [8]	F0 – bez włóknienia F1 – włóknienie wrotne bez tworzenia przegród F2 – włóknienie wrotne z nielicznymi przegrodami F3 – obecne liczne przegrody, włóknienie mostkujące bez guzków regeneracyjnych F4 – marskość
Klasyfikacja Brunt (NASH) [12]	0 – bez włóknienia 1 – włóknienie wokół zatok i okołokomórkowe w strefie 3, z włóknieniem okołowrotnym 2 – włóknienie wokół zatok i okołokomórkowe w strefie 3, z tworzeniem mostków 4 – marskość

Dla oceny włóknienia poza rutynowym barwieniem H&E stosuje się barwienia włókien retikulinowych (metoda Gomoriego – azotan srebra, chlorek złota) oraz metodę trójbarwną wg Massona (hematoksylina żelazista, fuksyna, błękit

anilinowy). Zaawansowanie włóknienia (staging) podlega ocenie punktowej, przedstawiono w tabeli 1. Do wad biopsji wątroby należą możliwe powikłania zabiegu. Te istotne, takie jak krwawienie, odma opłucnowa, zapalenie otrzewnej, wyciek żółci, nakłucie innego organu czy sepsa, występują u 1%-5% pacjentów, w tym śmiertelne u 0,1- 0,01% [45]. Ponadto u części chorych występują przeciwwskazania do biopsji wątroby: niedobór osoczowych czynników krzepnięcia, małopłytkowość, wodobrzusze, zwężenie i zapalenie dróg żółciowych. Inne ograniczenie stanowi rozmiar uzyskiwanego fragmentu tkanki – stanowi on zaledwie 1/50000 masy wątroby. Stopień zwłóknienia w skrawku bywa niereprezentatywny dla całości narządu. Trafność rozpoznania marskości w porównaniu z badaniami autopsyjnymi i laparoskopią, wynosi od 65% do 90% [30, 44].

Ze względu na wyżej wymienione ograniczenia biopsji poszukuje się metod pośrednich, laboratoryjnych i obrazowych dla oceny włóknienia wątroby. Idealna metoda powinna charakteryzować się: 1) wysoką swoistością dla odróżnienia włóknienia od toczącego się pierwotnego procesu chorobowego; 2) czułością umożliwiającą dokładne stopniowanie (staging), wykrywanie zmian wczesnych, progresji i cofania zmian; 4) obiektywnością, niezależnością od badającego; 5) możliwością częstego przeprowadzania bez ujemnych skutków dla zdrowia pacjenta; 6) niskim kosztem.

TESTY LABORATORYJNE

Markery laboratoryjne oceniające włóknienie dzielą się na bezpośrednie i pośrednie. Markery pośrednie to powszechnie dostępne i stosowane oznaczenia, np. liczba płytek, stężenie ferrytyny, aktywność aminotransferaz, fosfatazy zasadowej (ALP), γ-glutamylotransferazy (GGTP), badania układu krzepnięcia oraz kombinacje powyższych parametrów, odzwierciedlające zaburzenie funkcji miąższu wątroby i stopień zaawansowania włóknienia. Markery bezpośrednie zaś to wykrywane w surowicy produkty przemian substancji międzykomórkowej i aktywności komórek zaangażowanych w fibrogenezę. Odzwierciedlają nie tyle zaawansowanie zwłóknienia, co bieżącą aktywność procesu.

Opracowano liczne skale biochemiczne i wieloparametrowe kombinacje (panele biomarkerów), wykorzystujące biomarkery bezpośrednie i pośrednie. Spośród ich wzrastającej wciąż liczby w tabeli 2 wymieniono te najszerzej opisane w literaturze.

Poza wzorami parametrów biochemicznych krwi, które odzwierciedlałyby włóknienie, zaproponowano również metody czynnościowe, jak test oddechowy z metacetyną znakowaną węglem C-13 [11, 35] czy z kofeiną znakowaną C-13 [62]. Jak dotąd, opublikowane badania testów czynnościowych obejmują stosunkowo małe grupy pacjentów.

TABELA 2. Laboratoryjne wskaźniki włóknienia wątroby
TABLE 2. Laboratory indicators of liver fibrosis

Indeks	Wykorzystywane parametry	Literatura
Wskaźnik de Ritisa – iloraz aktywności AST/ALT	ALT, AST	[45, 65]
APRI (the AST to Platelet Ratio Index)	AST, PLT	[80]
PGA PGAA	czas protrombinowy, GGTP, apolipoproteina A1, czas protrombinowy, GGTP, apolipoproteina A1 alfa-2-makroglobulina	[49, 54]
FibroTest (BioPredictive, Francja)	α2-makroglobulina, haptoglobina, apolipoproteina A_1, GGTP, wiek, płeć	[55]
Fibrospect (Prometheus Laboratories, USA)	α2-makroglobulina, TIMP, hialuronian	[58]
Hepascore	bilirubina, GGTP, α2-makroglobulina, hialuronian, płeć, wiek	[7]
ELF (European Liver Fibrosis Group)	TIMP-1, PIIINP, hialuronian	[46, 57]
Fibrometer	płytki krwi, wskaźnik protrombinowy, AspAT, α2-makroglobulina, hialuronian, mocznik, ApoA1, bilirubina, wiek.	[13, 14]
FIB-4	płytki krwi, AlAT, AspAT, wiek	
Wskaźnik Fornsa	GGTP, PLT, stężenie cholesterolu, wiek,	[23]

METODY OBRAZOWE

Już w klasycznej ultrasonografii w prezentacji B podejrzenie marskości wątroby nasuwają takie cechy jak: guzkowa powierzchnia wątroby, wymiar śledziony. Włóknienie, jednak bez jego oceny ilościowej, sugeruje obraz „gwiaździstego nieba" w miąższu wątroby oraz obecność włóknienia okołonaczyniowego. W badaniu dopplerowskim przydatnymi parametrami ocenianymi w marskości są: prędkość przepływu w żyle wrotnej, prędkość przepływu w tętnicach wątrobowych [40]. W ultrasonografii z użyciem kontrastu wykazano użyteczność czasu

przejścia przez żyły wątrobowe (ang, *Hepatic Vein Transit Time*, HVTT) w rozpoznawaniu włóknienia [72].

Elastografia to zbiór metod oceny ilościowej lub półilościowej włóknienia wątroby poprzez pomiary elastyczności jej miąższu i*n vivo*, przy pomocy ultrasonografii lub rezonansu magnetycznego. Elastogram to termin odnoszący się do uzyskiwania jakichkolwiek obrazów właściwości elastycznych tkanki, zaś **elastometria** to pomiar właściwości elastycznych tkanki niezależnie od otrzymania bądź nie, jej obrazowania. Powszechnie przyjęty w nomenklaturze termin elastografia pomimo rozwoju coraz bardziej nowoczesnych metod odnosi się do elastografii ultrasonograficznej. Ze względu na dostępność jest to obecnie metoda najczęściej stosowana w praktyce klinicznej.

Elastometria pulsacyjna (ang. *Transient Elastography,* TE)

Elastometria pulsacyjna opisywana jest w zastosowaniu klinicznym od 2002r. Badanie przeprowadza się przy użyciu aparatu 'Fibroscan' (Echosens, Francja) wyposażonego w głowicę z przetwornikiem ultradźwiękowym 5 MHz, umocowanym na szczycie urządzenia, wywarzającym wibrację o niskiej częstotliwości 50 Hz. Wibracja ta indukuje falę mechaniczną, która rozprzestrzenia się w tkance wątrobowej tym szybciej, im większa jest sztywność tkanki, wyrażana w kilopaskalach (kPa). Pomiaru dokonuje się nad prawym płatem wątroby w przestrzeni międzyżebrowej, na głębokości 25-45 mm, w rejonie, gdzie grubość miąższu wynosi przynajmniej 6 cm i niezawierającym naczyń krwionośnych [84]. Objętość ocenianej jednorazowo tkanki odpowiada walcowi o średnicy 1cm i wysokości 4 cm, wykonuje się do 10 pomiarów, badanie trwa ok 10-15 min.

Schemat działania aparatu Fibroscan przedstawiono na rycinie 1. Wartość badania jest ograniczona u pacjentów otyłych i z wodobrzuszem oraz z wąskimi przestrzeniami międzyżebrowymi. Na zmierzoną sztywność poza samym zwłóknieniem ma również wpływ aktywność zapalenia i zwiększa się ona wraz z wzrostem aktywności ALT [17]. Okazuje się również, że na pomiar wpływa ośrodkowe ciśnienie żylne [48] oraz zastój żółci [82]. U zdrowych dawców krwi sztywność wątroby wynosi średnio 4,4 kPa [19]. W zależności od etiologii choroby wartości odcięcia dla rozpoznania marskości wątroby różnią się i zostały przedstawione w tabeli 3.

Wg metaanalizy z 2008r., obejmującej 50 badań, Fibroscan stanowi doskonałe narzędzie w wykrywaniu marskości wątroby, niezależnie od etiologii, natomiast wiarygodność w rozpoznawaniu włóknienia w stopniu f>=2 mierzona wartością AUROC, jest bardzo zmienna [29]. W 2010 r. opublikowano wyniki wieloośrodkowego badania francuskiego FIBROSTIC, obejmującego 1307 chorych z wirusowymi zapaleniami wątroby (typu B, C, HIV) [20]. W badaniu tym Fibroscan skutecznie wykrywał marskość wątroby (AUROC 0,90) wykazując tu przewagę nad testami biochemicznymi jak Fibrotest czy Fibrometre, wykazywał podobną skuteczność diagnostyczną jak Hepascore czy APRI, zaś mniej skutecznie diagnozował istotne włóknienie (F2-AUROC 0,76), porównywalnie z w/w testami biochemicznymi.

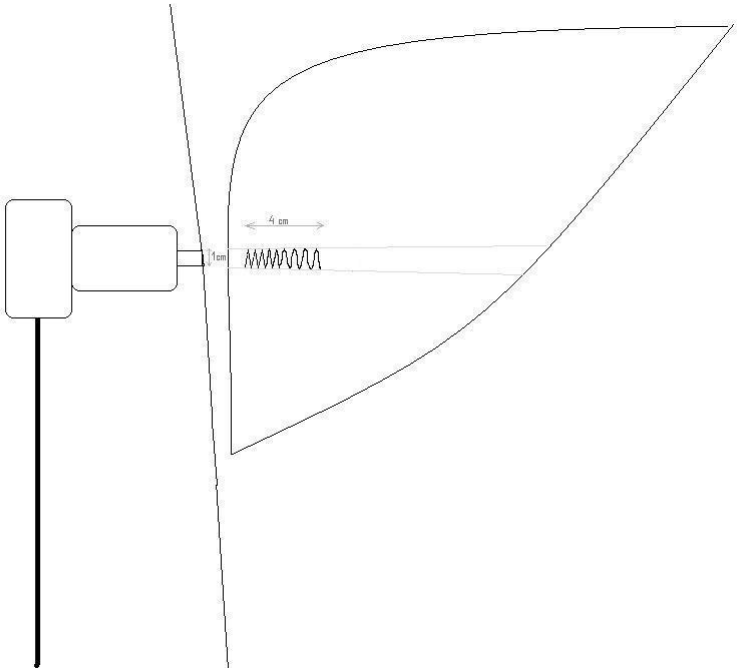

RYCINA 1. Schemat działania aparatu Fibroscan
FIGURE 1. The diagram of the Fibroscan operation

TABELA 3. Wartości odcięcia sztywności wątroby w kPa dla marskości wątroby w zależności od etiologii choroby
TABLE 3. Values of liver stiffness severity in kPa for the liver cirrhosis, depending on the etiology of the disease

Etiologia marskości wątroby	Sztywność wątroby [kPa]	Literatura
Alkoholowa choroba wątroby (ALD)	12,5 kPa	[53]
Niealkoholowa stłuszczeniowa choroba wątroby (NAFLD)	13,0 kPa	[15]
Autoimmunologiczne zapalenie wątroby (AIH)	12,67 kPa	[36]
Pierwotne stwardniające zapalenie dróg żółciowych (PSC)	13,7 kPa (AUC = 0.90)	[42]
WZW C	12,2 kPa (AUC = 0,97)	[52]
WZW B	13,1 kPa	[85]
Atrezja dróg żółciowych	15,15 kPa dla ≥ F4	[64]

Pomiar oceny sztywności wątroby ma także wartość prognostyczną w rozpoznanej już marskości wątroby, pozwalając przewidzieć jej powikłania. Wartość prognostyczną oceny sztywności wątroby w badaniu TE (FibroScan) w marskości wątroby przedstawiono w tabeli 4, [24].

TABELA 4. Wartość prognostyczna oceny sztywności wątroby w badaniu TE (FibroScan) w marskości wątroby [24]
TABLE 4. Prognostic value of liver stiffness assessment in TE (FibroScan) in the liver cirrhosis [24]

Sztywność wątroby	Powikłanie marskości
27,5 kPa	Żylaki przełyku II/ III st.
37,5 kPa	Niewydolność wątroby (klasa B/C w skali Child-Pugh)
49,1 kPa	Przebyte incydenty wodobrzusza
53,5 kPa	Rak wątrobowo komórkowy
62,7 kPa	Krwawienie z żylaków przełyku

Sonoelastografia czasu rzeczywistego (ang. *Real Time Elastography*, RTE)

Metoda ta dla odróżnienia od nowszych technik określana jest obecnie raczej jako **SE – ang.** *Strain Elastography* (co można przetłumaczyć jako elastografia „naprężeniowa") lub **elastografia quasi-statyczna czasu rzeczywistego.** Od początku XX w. opisywano jej skuteczność w diagnostyce guzów piersi, prostaty i tarczycy, guzów trzustki i powiększonych węzłów chłonnych [33]. Znajduje zastosowanie również dla oceny włóknienia wątroby. Badanie przeprowadza się za pomocą ultrasonograficznej sondy linearnej (Hitachi EUB-8500 i EUB-900), w prezentacji B, z użyciem dodatkowego oprogramowania. Wykonuje się pomiar elastyczności z przedstawieniem map kolorowych o powierzchni 350-500 mm^2. Przy zastosowaniu niewielkiego nacisku głowicy dochodzi do równoległego rozchodzenia się fal ultradźwiękowych w miąższu. Regiony o większej sztywności nie ulegają deformacji dając w bramce sonograficznej kolor niebieski. Rejony zaś miękkie, wykazują większą elastyczność i przedstawiają się jako spektrum kolorów: od zielonego, przez żółty do czerwonego [30]. W badaniu 79 pacjentów z wirusowym zapaleniem wątroby typu C i typu B w porównaniu z oceną histologiczną elastografia quasi-statyczna czasu rzeczywistego wykazała dużą swoistość marskości (F=4) – 90,7%, przy ujemnej wartości predykcyjnej 80%. Trafność diagnostyczna wzrastała po uwzględnieniu wskaźnika APRI [28]. W alkoholowej chorobie wątroby elastografia czasu rzeczywistego wykazuje również znamienną korelację z analizą morfometryczną bioptatów wątroby (wskaźnik korelacji C_B=8,856) [16]. Podobnie jak dla elastometrii dynamicznej, wykorzystanie

metody ograniczają otyłość i wodobrzusze. Wadę stanowi również fakt, że jest to ocena półilościowa, choć dołączenie do niej technik morfometrii (pomiar ilościowy zakresu pól określonych barw na elastogramach) pomaga przeliczyć uzyskiwany obraz na wartości liczbowe. Brak jednak ścisłej standaryzacji wyników i wciąż dużą rolę odgrywa subiektywna ocena badającego. Przykładowy obraz elastografii w czasie rzeczywistym przedstawiono na rycinie 2.

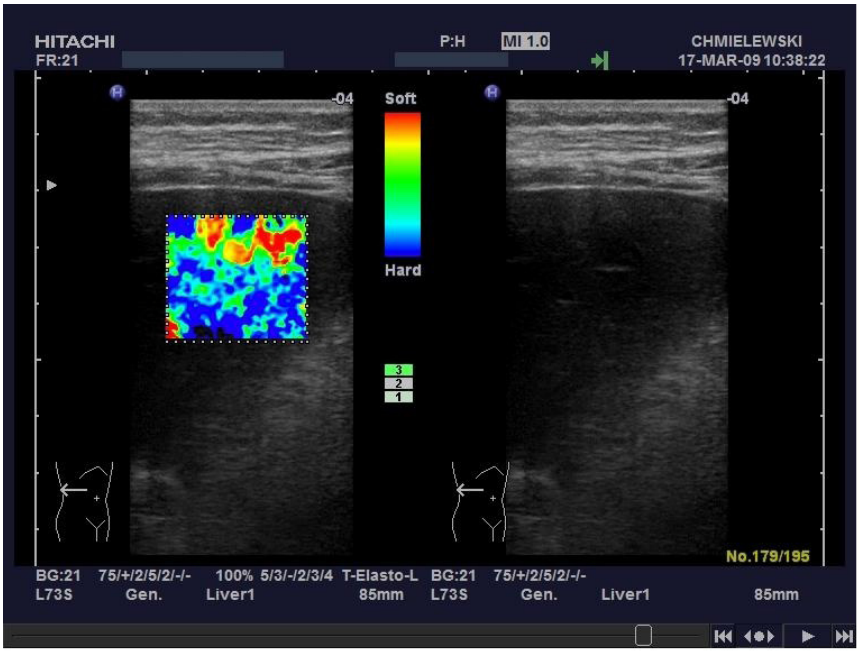

RYCINA 2. Obraz elastografii w czasie rzeczywistym – strain elastography
FIGURE 2. Image of elastography in real time – strain elastography

ARFI (ang. *Acoustic Radiation Force Impulse*, Siemens)

W metodzie tej zogniskowana wiązka ultradźwięków oddziałująca na małe objętości tkanki (2-3 mm) przez czas < 1 ms powoduje **odkształcenia** tkanki, które są mierzone po określonym czasie od wyemitowania impulsu i mapowane. Im większa sztywność tkanki, tym mniejsze odkształcenie pod wpływem impulsu. Różnice w rozmiarze odkształcenia są nanoszone na obraz USG w prezentacji B [50]. Z impulsu akustycznego wytwarzanego przez głowicę w celu odkształcenia tkanki (ARFI) korzystają także niżej wymienione metody elastografii. Często w literaturze są utożsamiane z wyżej opisaną ARFI, choć w istocie pomiar będzie dotyczył tu prędkości fali, a nie wymiaru odkształcenia.

Punktowa elastografia fali poprzecznej (ang. *point Shear-Wave Elastography*, pSWE)

Badana tkanka jest pobudzana krótkotrwałymi (262 us) impulsami ultradźwiękowymi, za pomocą odpowiedniego wyposażenia do głowicy ultrasonograficznej (np. ACUSON S2000 -Siemens). Aparat mierzy **prędkość** przemieszczania się wygenerowanej fali poprzecznej w regionie zainteresowania (ang. *Region Of Interest* – ROI), którego wymiary wynoszą 6 x 10 mm. Prędkość fali poprzecznej (ang. *Shear Wave Velocity*, SWV), wyrażona w m/s zależy wprost proporcjonalnie od kwadratu współczynnika sprężystości tkanki i jest przeliczana na sztywność tkanki wyrażaną w kPa. Obrazowanie USG w prezentacji B służy do wybrania regionu zainteresowania, jednak nie uzyskuje się obrazów elastyczności tkanki (elastogramów) [51]. Schemat działania pSWE przedstawiono na rycinie 3.

W badaniu oceniającym przydatność tej metody u chorych z wirusowym zapaleniem wątroby wykazano, że SWV koreluje ze stopniem zwłóknienia wątroby (ocenianym w biopsji). Najlepsze wyniki z wykorzystaniem powyższej metody uzyskano w ocenie zaawansowanego włóknienia i marskości wątroby (trafność diagnostyczna 89,21% – 90,19%, AUROC odpowiednio 0,90 i 0.936), gorsze wyniki uzyskano dla niższych stopni zaawansowania choroby (trafność diagnostyczna 64,7% dla F>=1 i 77,45% dla F>=2, AUROC odpowiednio 0,725 i 0,869). W porównaniu z Fibroscanem, wykazano przewagę metody ARFI dla rozpoznania włóknienia w stopniu F1 i F2, natomiast brak różnicy w skuteczności obu metod dla stopni wyższych. Zaletą metod opartych na ARFI jest możliwość wykonania badania u pacjentów z wodobrzuszem, ponieważ fala poprzeczna ulega propagacji przez zbiorniki płynowe [43].

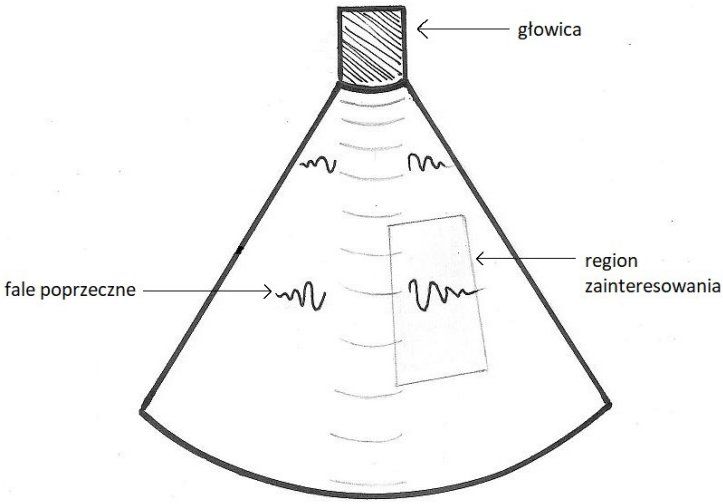

RYCINA 3. Schemat działania pSWE
FIGURE 3. The diagram of the pWEA operation

Elastografia fali poprzecznej dwuwymiarowa lub trójwymiarowa (ang. *Shear-Wave Elastography 2D (3D),* SWE 2D (3D))

Jest to metoda oparta również na pomiarze fali poprzecznej wywołanej w tkance przez impuls akustyczny (ARFI), jednak umożliwia uzyskanie obrazu (kolorowej mapy) ilościowej oceny prędkości fali (w m/s) lub obliczonej na jej podstawie sztywności tkanki w kPa w określonym obszarze (2 x 3 do 9 x 4 cm), naniesionej na obraz w prezentacji B. (Siemens Acuson S300, Philips, Mindray, Toschiba) [5]. Uzyskany statyczny elastogram w niektórych aparatach może być odświeżany z dużą częstością, dając obraz elastyczności w „**czasie rzeczywistym**" – „real time elastography" (stąd nowe znaczenie określenia „elastografia w czasie rzeczywistym").

Wiele ukazujących się w ostatnich latach publikacji dotyczących elastografii dotyczy właśnie elastografii fali poprzecznej. Należy zwrócić uwagę, że obliczona w kPa elastyczność tkanki w tej metodzie nie jest tożsama z elastycznością mierzoną przez Fibroscan. Co więcej, elastyczność może zostać przeliczona ze zmierzonej prędkości fali poprzecznej za pomocą różnych współczynników, na co należy zwrócić uwagę porównując dane z różnych prac [21].

Metaanaliza z 2018 r., obejmująca badania z 13 ośrodków, łącznie na 1134 pacjentach, poddawanych biopsji z powodu przewlekłych chorób wątroby (wirusowe zapalenie wątroby typu B, typu C, niealkoholowa stłuszczeniowa choroba wątroby), wykazała przewagę 2D SWE nad elastometrią dynamiczną w ocenie marskości, jak i niższych stopni włóknienia [38]. Zaproponowano diagnostyczne wartości odcięcia dla poszczególnych stopni włóknienia w kPa. Przykładową cenę stopnia włóknienia wątroby na podstawie wartości odcięcia sztywności wątroby w 2D SWE przedstawiono w tabeli 5 [21].

TABELA 5. Ocena stopnia włóknienia wątroby na podstawie wartości odcięcia sztywności wątroby w 2D SWE [21]
TABLE 5. Evaluation of the degree of liver fibrosis based on the value of the liver stiffness cut-off in 2D SWE [21]

Stopień włóknienia wątroby	Wszystkie schorzenia wątroby	HCV	HBV	NAFLD
F0, F1 versus F2	8,25 kPa	7,095 kPa	6,95 kPa	7,15 kPa
F2 versus F3	9,15 kPa	9,15 kPa	8,15 kPa	9,15 kPa
F3 versus F4	9,89 kPa	13,3 kPa	10,9 kPa	11 kPa

Choć elastografia ultrasonograficzna obecnie jest metodą wykazującą dużą korelację z biopsją wątroby, to jednak nie jest pozbawiona niedoskonałości i zafałszowań. Elastyczność narządu nie jest zawsze tożsama z włóknieniem. Wątroba może

być objęta schorzeniami, które istotnie zaburzają jej sztywność bez znacznego włóknienia. Wśród nich należy wymienić: pierwotne zapalenie dróg żółciowych, hepatopatię zastoinową, choroby spichrzeniowe czy nawet przerzutowanie nowotworowe [48].

Zwiększenie skuteczności diagnostycznej można uzyskać przez połączenie metod elastografii z oznaczeniem markerów laboratoryjnych. I tak u pacjentów z WZW C algorytm SAFE pozwolił rozpoznać marskość wątroby w zależności od wskaźników APRI, Fibrotestu i wyników badania Fibroscanem z dokładnością 87,6-94,2%, pozostawiając konieczność wykonania biopsji u jedynie 6 % pacjentów. Algorytm Bordeaux w tej samej grupie chorych, oparty na Fibroscanie i Fibroteście, pozwolił rozpoznać marskość wątroby u 94,2 % , jednak u większej liczby chorych, w porównaniu z zastosowaniem algorytmu SAFE, konieczna była biopsja wątroby (24,6%) [10].

Rezonans Magnetyczny (ang. *Magnetic Resonance* – MR)

W konwencjonalnym obrazowaniu rezonansu magnetycznego z użyciem kontrastu opartego na gadolinie można wyróżnić cechy morfologiczne charakterystyczne dla marskości wątroby, takie jak: powiększenie przestrzeni okołowrotnej wnęki, wcięcie prawego płata wątroby, stosunek płata ogoniastego do płata prawego (ang. c*audate-to-right lobe ratio*). Opisano również wzór liniowy późnego wzmocnienia korelujący z włóknieniem. Kryteria te nie są jednak wystarczające dla wyróżnienia wcześniejszych stadiów włóknienia. Opracowano protokół z użyciem podwójnego kontrastu – gadolinu oraz superparamagnetycznego tlenku żelaza, który charakteryzuje się wysoką czułością i specyficznością, może być jednak trudny w zastosowaniu klinicznym [2, 78].

Dla oceny włóknienia wątroby zastosowanie znalazło obrazowanie MR w sekwencjach dyfuzji tzw. obrazowanie dyfuzyjne, zależne od dyfuzji **(ang. *Diffusion-Weighted Imaging,* DWI**). Wykorzystuje się w nim właściwości dyfuzyjne (ruchy Browna) cząsteczek wody w przestrzeni zewnątrzkomórkowej. Na mapach narządów w uzyskiwanych obrazach obszary o zmniejszonej dyfuzji, np. wskutek obrzęku tkanki lub zwiększonej ilości włókien kolagenowych, mają zmieniony sygnał. Rzeczywisty współczynnik dyfuzji (ang. *Apparent Diffusion Coefficient, ADC*) wyraża liczbowo łączny efekt przepływu kapilarnego krwi i dyfuzji wody. ADC jest niższy w wątrobie marskiej [3]. ADC koreluje również ujemnie z nasileniem zapalenia (grading), zależność ta jest jednak słabsza [2].

3-wymiarowa elastografia rezonansu magnetycznego
(ang. *Magnetic Resonance Elastography*, MRE)

Jest to kolejna, najdokładniejsza z metod obrazowania włóknienia w rezonansie magnetycznym. Podczas badania generator fali elektromechanicznej przyłożony do grzbietu pacjenta w okolicy prawego płata wątroby wytwarza wibrację o niskiej częstotliwości (60-65Hz), która rozchodzi się jako fala sprężysta w na-

rządzie, podczas uzyskiwania sekwencji spin-echo lub echa gradientowego (ang. *Gradient-Recalled Echo*, GRE). Otrzymane dane są przetwarzane na mapy sprężystości tkanki wątrobowej, wyrażane w kPa (elastogramy) [31].

Już w latach 2006-7 w dwóch badaniach porównujących wyniki elastografii MR z oceną histologiczną wykazano istotne różnice w uzyskanych wartościach sprężystości, odpowiadające poszczególnym stopniom zwłóknienia w skali METAVIR z czułością i swoistością 85-99%, tj. wyższą niż opisywana dla badań przy użyciu FibroScanu. Wartość odcięcia dla osób zdrowych wynosiła 2,93 kPa [39, 76, 83]. Dokładność oceny włóknienia nie zmieniła się istotnie po dołączeniu do analizy elastografii ultrasonograficznej i wskaźnika APRI. Oceniano pacjentów ze zróżnicowanymi schorzeniami wątroby. Obecność stłuszczenia nie wpływała na pomiary [39]. W przewlekłym wirusowym zapaleniu wątroby uzyskiwane wartości odcięcia dla poszczególnych stopni włóknienia w skali METAVIR różnią się w zależności od etiologii, co wynika z różnego rozkładu włóknienia zrazików wątrobowych w infekcji HBV i HCV. Nasilenie zapalenia i martwicy może zmienić elastyczność miąższu wątroby, jednak wpływ ten wydaje się istotny tylko dla niższych stopni włóknienia (<=F2). Ponadto, w badaniu MR można w pewnym stopniu zdiagnozować nasilenie zmian zapalnych [66]. Metoda ta jest szczególnie przydatna przy obecności stłuszczenia, w NAFLD identyfikowała zwłóknienie wątroby F >=2 z dokładnością większą niż elastometria dynamiczna (AUROC odp. 0,91 v. 0,82). Tomografia rezonansu magnetycznego w niektórych aparatach umożliwia ponadto ilościową ocenę stłuszczenia, korelującą ze stopniem stłuszczenia na poziomie histologicznym, poprzez pomiar protonowej gęstości frakcji tłuszczowej **(ang. *Proton Density Fat Fraction*, PDFF)** [75].

Podejmuje się także próby zastosowania MRE w monitorowaniu terapii. Japońscy autorzy wykazali u 198 pacjentów z WZW C, poddanych skutecznemu leczeniu p/wirusowemu (potwierdzonemu nieobecnością HCV RNA w surowicy 24 tygodnie po zakończeniu terapii) istotny spadek sztywności wątroby ze średnio 3,10 kPa do 2,80 kPa (mediana). Dzięki pomiarowi PDFF stwierdzono również zmniejszenie stłuszczenia wątroby [75].

Zmierzona sztywność wątroby może zależeć nie tylko od włóknienia, ale wykazano, że wzrasta nieznacznie po posiłku, po spożyciu wody, przy zmianach przepływu w naczyniach krezkowych i krążeniu wrotnym [31].

Elastografię MR porównywano z dynamicznym badaniem MR z wykorzystaniem środka kontrastowego **(ang. *Dynamic Contrast-Enhanced MRI*, DCE-MRI)** oraz MR z pomiarem LSN, czyli ilościową oceną guzkowatości powierzchni wątroby **(ang. *Liver Surface Nodularity*, LSN)**. Elastografia MR okazała się dokładniejsza w rozpoznaniu marskości wątroby aniżeli niższych stadiów włóknienia [9, 70].

Metaanaliza 12 badań z lat 2003-2013, obejmujących łącznie 697 pacjentów, ujawniła wysoką skuteczność elastografii rezonansu magnetycznego w rozpoznawaniu marskości wątroby (AUROC 0,92) i zaawansowanego włóknienia (F3 w Me-

tavir – AUROC 0,93), a także nieznacznie niższą dla pozostałych stopni włóknienia (0.84 dla F1, 0,88 dla F2) [69]. Trafność oceny nie zmieniała się istotnie w zależności od płci, wieku chorych czy etiologii przewlekłej choroby wątroby: HCV, HBV, NAFLD, ALD, AIH, PBC, PSC i innych.

Umiarkowane wodobrzusze i otyłość nie stanowią przeszkody dla uzyskania elastogramów MR, o ile nie utrudnią umieszczenia pacjenta wewnątrz aparatu. Wady tej metody to: wysoki koszt w porównaniu z ultrasonografią, niemożność wykonania badania u chorych z klaustrofobią, ferromagnetycznymi wszczepami, stymulatorem serca itp., mniejsze bezpieczeństwo procedury w porównaniu z metodami ultrasonograficznymi ze względu na podawany środek kontrastowy.

PODSUMOWANIE

Techniki elastografii ultrasonograficznej są coraz bardziej dostępne i znajdują coraz szersze zastosowanie, co odzwierciedla się w zaleceniach międzynarodowych towarzystw naukowych, zarówno w dziedzinach diagnostyki obrazowej, jak i hepatologii [6, 21, 67], Najszerzej opracowane w literaturze wydaje się zastosowanie elastografii dla przewlekłych wirusowych zapaleń wątroby, co znalazło odzwierciedlenie w zaleceniach dotyczących leczenia tych chorób. Polska Grupa Ekspertów dla HCV zaleca metody ultrasonograficznej elastografii (TE, ARFI, SWE) dla oceny włóknienia, pozostawiając biopsję jako metodę wyjaśniającą w przypadkach wątpliwych lub przy podejrzeniu innej niż WZW C współistniejącej choroby wątroby. Według zaleceń europejskich TE, pSWE i 2DSWE może być stosowana w WZW B dla rozpoznania marskości wątroby, TE dla wykluczenia marskości wątroby w NAFLD, ALD. Nie zaleca się natomiast aktualnie elastografii w monitorowaniu leczenia przeciwwirusowego [21, 69]. Z pewnością można oczekiwać, że narastająca liczba badań spowoduje stopniowe publikowanie zaleceń dotyczących innych grup chorych. W analizie wyników badań dotyczących elastografii należy zwrócić uwagę, że wartości sztywności w kPa mierzone różnymi metodami (TE, ARFI, SWE, MRE) nie mogą być bezpośrednio porównywane. Uzgodnienie wartości odcięcia sztywności wątroby dla marskości wątroby i niższych stopni włóknienia wymaga przebadania dużych grup pacjentów w poszczególnych jednostkach chorobowych. Należy podkreślić, że trafność metod nieinwazyjnych wykazywana w badaniach może być zaniżona, ponieważ ogranicza ją skuteczność diagnostyczna biopsji wątroby, do której testy te się porównuje [56].

Ciągły rozwój metod elastografii, szczególnie ilościowej oceny sztywności tkanki, pozwala mieć nadzieję na postępujące ograniczenie kosztów badań i rozszerzenie badanych populacji, w tym prowadzenie badań przesiewowych u osób zagrożonych marskością wątroby.

PODZIĘKOWANIA

Praca finansowana z Projektu Naukowego nr: NN 401570838

LITERATURA

[1] Afdhal NH. Diagnosing fibrosis in hepatitis C: is the pendulum swinging from biopsy to blood tests? *Hepatology* 2003; **37(5)**, 972-974.

[2] Aguirre DA, Behling CA, Alpert E, Hassanein TI, Sirlin CB. Liver fibrosis: noninvasive diagnosis with double contrast material-enhanced MR imaging. *Radiology* 2006; **239:** 425-437.

[3] Amano Y, Kumazaki T, Ishihara M. Single-shot diffusion-weighted echo-planar imaging of normal and cirrhotic livers using a phased-array multicoil. *Acta Radiol* 1998; **39(4)**: 440-442.

[4] Azevedo CM, Solano DE Freitas Souza B, Andrade De Oliveira S, Paredes BD, Barreto ES, Neto HA, Ribeiro Dos Santos R, Pereira Soares MB. Bone marrow-derived cells migrate to the liver and contribute to the generation of different cell types in chronic Schistosoma mansoni infection. *Exp Parasitol* 2015; **159**: 29-36.

[5] Bamber J, Cosgrove D, Dietrich Cf, Fromageau J, Bojunga J, Calliada F, Cantisani V, Correas Jm, D'onofrio M, Drakonaki EE, Fink M, Friedrich-Rust M, Gilja OH, Havre RF, Jenssen C, Klauser AS, Ohlinger R, Saftoiu A, Schaefer F, Sporea I, Piscaglia F. EFSUMB guidelines and recommendations on the clinical use of ultrasound elastography. Part 1: Basic principles and technology. *Ultraschall Med* 2013; **34(2)**: 169-184.

[6] Barr RG, Ferraioli G, Palmeri ML, Goodman ZD, Garcia-Tsao G, Rubin J, Garra B, Myers RP, Wilson SR, Rubens D, Levine D. Elastography assessment of liver fibrosis: Society of Radiologists in Ultrasound Consensus Conference statement. *Radiology* 2015; **276(3)**: 845-861.

[7] Battista S, Bar F, Pollet C, Bucchi MC, Torchio M, Marzuoli M, Pagni R, Molino G. HEPA-SCORE: a decision-support system for the identification, clinical staging and functional assessment of hepatopathies. *Ann Ital Med Int* 1999; **14(1)**: 20-28.

[8] Bedossa P, Bioulac-Sage P, Callard P, Degott C, Fabro L, Voigt J-J, Poynard T, Bioulac-Sage P, Chevallier M, Deugniar Y, Reynes M, Zafrani Es, Babany G. Intraobserver and interobserver variations in liver biopsy interpretation in patients with chronic hepatitis C. The French METAVIR Cooperative Study Group. *Hepatology* 1994; **20**: 15-20.

[9] Besa C, Wagner M, Lo G, Gordic S, Chatterji M, Kennedy P, Stueck A, Thung S, Babb J, Smith A, Taouli B. Detection of liver fibrosis using qualitative and quantitative MR elastography compared to liver surface nodularity measurement, gadoxetic acid uptake, and serum markers. *J Magn Reson Imaging* 2017 Nov 28; [Epub ahead of print, doi: 10.1002/jmri.25911]

[10] Boursier J, De Ledinghen V, Zarski JP, Fouchard-Hubert I, Gallois Y, Oberti F, Calès P. Multicentric Groups From Sniff 32, Vindiag 7, And Anrs/Hc/Ep23 Fibrostar Studies. Comparison of eight diagnostic algorithms for liver fibrosis in hepatitis C: new algorithms are more precise and entirely noninvasive. *Hepatology* 2012; **55(1)**: 58-67.

[11] Braden B, Faust D, Sarrazin U, Zeuzem S, Dietrich CF, Caspary WF, Sarrazin C. 13C-methacetin breath test as liver function test in patients with chronic hepatitis C virus infection. *Aliment Pharmacol Ther* 2005; **21(2):** 179-185.

[12] Brunt EM. Nonalcoholic steatohepatitis: definition and pathology. *Semin Liver Dis* 2001; **21(1)**: 3-16.

[13] Calès P, Boursier J, Oberti F, Hubert I, Gallois Y, Rousselet MC, Dib N, Moal V, Macchi L, Chevailler A, Michalak S, Hunault G, Chaigneau J, Sawadogo A, Lunel F. FibroMeters: a family of blood tests for liver fibrosis. *Gastroenterol Clin Biol* 2008; **32(6 Suppl 1):** 40-51.

[14] Calès P, Oberti F, Michalak S, Hubert-Fouchard I, Rousselet MC, Konaté A, Gallois Y, Ternisien C, Chevailler A, Lunel F. A novel panel of blood markers to assess the degree of liver fibrosis. *Hepatology* 2005, **42(6)**, 1373-1381.

[15] Castera L. Diagnosis of non-alcoholic fatty liver disease/non-alcoholic steatohepatitis: Non-invasive tests are enough. *Liver Int* 2018; **38 Suppl 1**: 67-70.

[16] Chmielewski M, Łykowska-Szuber L, Roszyk E, Linke K, Kaczmarek E, Jagielska J. Sonoelastography – a novel method for liver fibrosis evaluation in alcoholic injury – a pilot study. *Gastroenterol Pol* 2009; **16 (1)**, 17-21.

[17] Cocco B, Olivieri F, Maina AM, Ciccorossi P, Sacco R, Colombatto P, Bonino F, Brunetto MR Transient elastography: a new surrogate marker of liver fibrosis influenced by major changes of transaminases. *J Viral Hepat* 2007; **14(5)**: 360-369.

[18] Colombo M, Del Ninno E, De Franchis R, De Fazio C, Festorazzi S, Ronchi G, Tommasini MA. Ultrasound-assisted percutaneous liver biopsy: superiority of the Tru-Cut over the Menghini needle for diagnosis of cirrhosis. *Gastroenterology* 1988; **95(2)**; 487-489.

[19] Colombo S, Belloli L, Zaccanelli M, Badia E, Jamoletti C, Buonocore M, Del Poggio P. Normal liver stiffness and its determinants in healthy blood donors. *Dig Liver Dis* 2011; **43(3)**: 231-236.

[20] Degos F, Perez P, Roche B, Mahmoudi A, Asselineau J, Voitot H, Bedossa P; FIBROSTIC STUDY GROUP. Diagnostic accuracy of FibroScan and comparison to liver fibrosis biomarkers in chronic viral hepatitis: a multicenter prospective study (the FIBROSTIC study). *J Hepatol* 2010; **53(6)**: 1013-1021.

[21] Dietrich CF, Bamber J, Berzigotti A, Bota S, Cantisani V, Castera L, Cosgrove D, Ferraioli G, Friedrich-Rust M, Gilja OH, Goertz RS, Karlas T, De Knegt R, De Ledinghen V, Piscaglia F, Procopet B, Saftoiu A, Sidhu PS, Sporea I, Thiele M. EFSUMB Guidelines and Recommendations on the Clinical Use of Liver Ultrasound Elastography, Update 2017 (Long Version). *Ultraschall Med* 2017; **38(4)**: e16-e47.

[22] El Agha E, Kramann R, Schneider RK, Li X, Seeger W, Humphreys BD, Bellusci S. Mesenchymal stem cells in fibrotic disease. *Cell Stem Cell* 2017; **21(2)**: 166-177.

[23] Forns X, Ampurdanès S, Llovet JM, Aponte J, Quintó L, Martínez-Bauer E, Bruguera M, Sánchez-Tapias JM, Rodés J. Identification of chronic hepatitis C patients without hepatic fibrosis by a simple predictive model. *Hepatology* 2002; **36(4 Pt 1)**: 986-992.

[24] Foucher J, Chanteloup E, Vergniol J, Castéra L, Le Bail B, Adhoute X, Bertet J, Couzigou P, De Lédinghen V. Diagnosis of cirrhosis by transient elastography (FibroScan): a prospective study. *Gut* 2006; **55(3)**: 403-408.

[25] Friedman SL, Arthur MJD. Reversing hepatic fibrosis. *Sci Med* 2002; **8**: 194-205.

[26] Friedman SL. Mechanisms of hepatic fibrogenesis. *Gastroenterology*, 2008, **134(6)**, 1655-1669.

[27] Friedman SL. Seminars in medicine of the Beth Israel Hospital, Boston. The cellular basis of hepatic fibrosis. Mechanisms and treatment strategies. *N Engl J Med* 1993; **328**: 1828-1835.

[28] Friedrich-Rust M, Ong MF, Herrmann E, Dries V, Samaras P, Zeuzem S, Sarrazin C. Real-time elastography for noninvasive assessment of liver fibrosis in chronic viral hepatitis. *Am J Roentgenol* 2007; **188(3)**: 758-764.

[29] Friedrich-Rust M, Ong MF, Martens S, Sarrazin C, Bojunga J, Zeuzem S, Herrmann E. Performance of transient elastography for the staging of liver fibrosis: a meta-analysis. *Gastroenterology* 2008; **134:** 960-974.

[30] Fujimoto K, Kato M, Tonomura A, Yada N, Tatsumi C, Oshita M, Wada S, Ueshima K, Ishida T, Furuta T, Yamasaki M, Tsujimoto M, Motoki M, Mitake T, Kim S, Yamamoto K, Shiina T, Kudo M, Hayashi N. Non-invasive evaluation method of the liver fibrosis using real-time tissue elastography — usefulness of judgment liver fibrosis stage by liver fibrosis index (LF index). *Kanzo* 2010; **51**: 539-541.

[31] Garteiser P, Doblas S, Van Beers BE. Magnetic resonance elastography of liver and spleen: Methods and applications. *NMR Biomed* 2018; Jan 25. doi: 10.1002/nbm.3891. [Epub ahead of print]

[32] GBD 2016 CAUSES OF DEATH COLLABORATORS. Global, regional, and national age-sex specific mortality for 264 causes of death, 1980-2016: a systematic analysis for the Global Burden of Disease Study 2016. *Lancet* 2017; **390(10100)**:1151-1210.

[33] GHEORGE L, IACOB S, GHEORGE C. Real time sonoelastography – a new application in the field of liver disease. *J Gastrointestin Liver Dis* 2008; **17(4):** 469-474.

[34] GŁÓWNY URZĄD STATYSTYCZNY, *Rocznik Demograficzny*, Warszawa 2017*,* 324-331.

[35] GOROWSKA-KOWOLIK K, CHOBOT A, KWIECIEN J. 13-C methacetin breath test for assessment of microsomal liver function: methodology and clinical application. *Gastroenterol Res Pract* 2017; **2017**: 7397840.

[36] GUO L, ZHENG L, HU L, ZHOU H, YU L, LIANG W. Transient elastography (FibroScan) performs better than non-invasive markers in assessing liver fibrosis and cirrhosis in autoimmune hepatitis patients. *Med Sci Monit* 2017; **23**: 5106-5112.

[37] HALOTA W, FLISIAK R, JUSZCZYK J, MAŁKOWSKI P, PAWŁOWSKA M, SIMON K, TOMASIEWICZ K. Polish group of experts for HCV. Recommendations for the treatment of hepatitis C in 2017. *Clin Exp Hepatol* 2017; **3(2)**: 47-55.

[38] HERRMANN E, DE LÉDINGHEN V, CASSINOTTO C, CHU WC, LEUNG VY, FERRAIOLI G, FILICE C, CASTERA L, VILGRAIN V, RONOT M, DUMORTIER J, GUIBAL A, POL S, TREBICKA J, JANSEN C, STRASSBURG C, ZHENG R, ZHENG J, FRANCQUE S, VANWOLLEGHEM T, VONGHIA L, MANESIS EK, ZOUMPOULIS P, SPOREA I, THIELE M, KRAG A, COHEN-BACRIE C, CRITON A, GAY J, DEFFIEUX T, FRIEDRICH-RUST M. Assessment of biopsy-proven liver fibrosis by two-dimensional shear wave elastography: An individual patient data-based meta-analysis. *Hepatology* 2018; **67(1)**: 260-272.

[39] HUWART L, SEMPOUX C, VICAUT E, SALAMEH N, ANNET L, DANSE E, PEETERS F, TER BEEK LC, RAHIER J, SINKUS R, HORSMANS Y, VAN BEERS BE. Magnetic resonance elastography for the noninvasive staging of liver fibrosis. *Gastroenterology* 2008; **135(1):** 32-40.

[40] IACOBELLIS A, FUSILLI S, MANGIA A, CLEMENTE R, FESTA V, GIACOBBE A, FACCIORUSSO D, NIRO G, CONOSCITORE P, ANDRIULLI A. Ultrasonographic and biochemical parameters in the nonivasive evaluation of liver fibrosis in hepatitis C virus chronic hepatitis. *Aliment Pharmacol Ther* 2005; **22(9)**: 769-774.

[41] KAWADA N, TRAN-THI TA, KLEIN H, DECKER K. The contraction of hepatic stellate (Ito) cells stimulated with vasoactive substances. Possible involvement of endothelin 1 and nitric oxide in the regulation of the sinusoidal tonus. *Eur J Biochem* 1993; **213**: 815-822.

[42] KRAWCZYK M, LIGOCKA J, LIGOCKI M, RASZEJA-WYSZOMIRSKA J, MILKIEWICZ M, SZPARECKI G, ILCZUK T, GÓRNICKA B, ZIENIEWICZ K, KRAWCZYK M, LAMMERT F, MILKIEWICZ P. Does transient elastography correlate with liver fibrosis in patients with PSC? Laennec score-based analysis of explanted livers. *Scand J Gastroenterol* 2017; **52(12)**: 1407-1412.

[43] LUPSOR M, BADEA R, STEFANESCU H, SPARCHEZ Z, BRANDA H, SERBAN A, MANIU A. Performance of a new elastographic method (ARFI technology) compared to unidimensional transient elastography in the noninvasive assessment of chronic hepatitis C. Preliminary results. *J Gastrointestin Liver Dis* 2009; **18(3)**: 303-310.

[44] MAHARAJ B, MAHARAJ RJ, LEARY WP, COOPPAN RM, NARAN AD, PIRIE D, PUDIFIN DJ. Sampling variability and its influence on the diagnostic yield of percutaneous needle biopsy of the liver. *Lancet* 1986; **1(8480)**: 523-525.

[45] MANNING DS, AFDHAL NH. Diagnosis and quantitation of fibrosis. *Gastroenterology* 2008; **134**: 1670-1681.

[46] MAYO MJ, PARKES J, ADAMS-HUET B, COMBES B, MILLS AS, MARKIN RS, RUBIN R, WHEELER D, CONTOS M, WEST AB, SALDANA S, GETACHEW Y, BUTSCH R, LUKETIC V, PETERS M, DI BISCEGLIE A, BASS N, LAKE J, BOYER T, MARTINEZ E, BOYER J, GARCIA-TSAO G, BARNES D, ROSENBERG WM. Prediction of clinical outcomes in primary biliary cirrhosis by serum enhanced liver fibrosis assay. *Hepatology* 2008; **48(5)**: 1549-1557.

[47] MICHALOPOULOS GK. Liver regeneration. *J Cell Physiol* 2007; **213**: 286-300.

[48] Millonig G, Friedrich S, Adolf S, Fonouni H, Golriz M, Mehrabi A, Stiefel P, Pöschl G, Büchler MW, Seitz HK, Mueller S. **Liver** stiffness is directly influenced by central venous pressure. *J Hepatol* 2010; **52(2)**: 206-210.

[49] Naveau S, Poynard T, Benattar C, Bedossa P, Chaput JC. Alpha-2-macroglobulin and hepatic fibrosis. Diagnostic interest. *Dig Dis Sci* 1994; **39(11)**: 2426-2432.

[50] Nightingale K, Soo MS, Nightingale R, Trahey G: Acoustic radiation force impulse imaging: in vivo demonstration of clinical feasibility. *Ultrasound Med Biol* 2002; **28**: 227-235.

[51] Palmeri ML, Wang MH, Rouze NC, Abdelmalek MF, Guy CD, Moser B, Diehl AM, Nightingale KR. Noninvasive evaluation of hepatic fibrosis using acoustic radiation force-based shear stiffness in patients with nonalcoholic fatty liver disease. *J Hepatol* 2011; **55(3)**: 666-672.

[52] Paranaguá-Vezozzo DC, Andrade A, Mazo DF, Nunes V, Guedes AL, Ragazzo TG, Moutinho R, Nacif LS, Ono SK, Alves VA, Carrilho FJ. Concordance of non-invasive mechanical and serum tests for liver fibrosis evaluation in chronic hepatitis C. *World J Hepatol* 2017, **9(8)**: 436-442.

[53] Pavlov CS, Casazza G, Nikolova D, Tsochatzis E, Burroughs AK, Ivashkin VT, Gluud C. Transient elastography for diagnosis of stages of hepatic fibrosis and cirrhosis in people with alcoholic liver disease. *Cochrane Database Syst Rev* 2015 ; **1**: CD010542.

[54] Poynard T, Aubert A, Bedossa P, Abella A, Naveau S, Paraf F, Chaput JC. A simple biological index for detection of alcoholic liver disease in drinkers. *Gastroenterology* 1991; **100 (5 Pt 1)**: 1397-1402.

[55] Poynard T, Morra R, Halfon P, Castera L, Ratziu V, Imber-Bismut F, Naveau S, Thabut D, Lebrec D, Zoulim F, Bourliere M, Cacoub P, Messous D, Munteanu M, De Ledinghen V. Meta-analyses of FibroTest diagnostic value in chronic liver disease. *BMC Gastroenterol* 2007; **15**: 7, 40.

[56] Poynard T, Munteanu M, Imbert-Bismut F, Charlotte F, Thabut D, Le Calvez S, Messous D, Thibault V, Benhamou Y, Moussalli J, Ratziu V. Prospective analysis of discordant results between biochemical markers and biopsy in patients with chronic hepatitis C. *Clin Chem* 2004; **50(8)**; 1344-1355.

[57] Rosenberg WM, Voelker M, Thiel R, Becka M, Burt A, Schuppan D, Hubscher S, Roskams T, Pinzani M, Arthur ML. European Liver Fibrosis Group. Serum markers detect the presence of liver fibrosis: a cohort study. *Gastroenterology* 2004; **127(6)**: 1704-1713.

[58] Rossi E, Adams LA, Bulsara M, Jeffrey GP. Assessing liver fibrosis with serum marker models. *Clin Biochem Rev* 2007; **28(1)**, 3-10.

[59] Sackett SD, Li Z, Hurtt R, Gao Y, Wells RG, Brondell K, Kaestner KH, Greenbaum LE. Foxl1 is a marker of bipotential hepatic progenitor cells in mice. Hepatology 2009; **49**: 920-929.

[60] Sanz N, Diez-Fernandez C, Alvarez AM, Fernandez-Simon L, Cascales M. Age-related changes on parameters of experimentally-induced liver injury and regeneration. *Toxicol Appl Pharmacol* 1999; **54**: 40-49.

[61] Scheuer PJ. Classification of chronic viral hepatitis: a need for reassessment. *J Hepatol* 1991; **13(3)**: 372-374.

[62] Schmilovitz-Weiss H, Niv Y, Pappo O, Halpern M, Sulkes J, Braun M, Barak N, Rotman Y, Cohen M, Waked A, Tur-Kaspa R, Ben-Ari Z. The 13C-caffeine breath test detects significant fibrosis in patients with nonalcoholic steatohepatitis. *J Clin Gastroenterol* 2008; **42(4)**: 408-412.

[63] Schmucker DL. Hepatocyte fine structure during maturation and senescence. *J Electron Microsc Tech* 1990; **14**: 106-125.

[64] Shen QL, Chen YJ, Wang ZM, Zhang TC, Pang WB, Shu J, Peng CH. Assessment of liver fibrosis by Fibroscan as compared to liver biopsy in biliary atresia. *World J Gastroenterol* 2015; **21(22)**: 6931-6936.

[65] Sheth SG, Flamm SL, Gordon FD Chopra S. AST/ ALT ratio predicts cirrhosis in patients with chronic hepatitis C virus infection. *Am J Gastroenterol* 1998; **93(1)**, 44-48.

[66] Shi Y, Guo Q, Xia F, Dzyubak B, Glaser KJ, Li Q, Li J, Ehman RL. MR elastography for the assessment of hepatic fibrosis in patients with chronic hepatitis B infection: does histologic necroinflammation influence the measurement of hepatic stiffness? *Radiology* 2014; **273(1):** 88-98.

[67] Shiha G, Ibrahim A, Helmy A, Sarin SK, Omata M, Kumar A, Bernstien D, Maruyama H, Saraswat V, Chawla Y, Hamid S, Abbas Z, Bedossa P, Sakhuja P, Elmahatab M, Lim SG, Lesmana L, Sollano J, Jia JD, Abbas B, Omar A, Sharma B, Payawal D, Abdallah A, Serwah A, Hamed A, Elsayed A, Abdelmaqsod A, Hassanein T, Ihab A, Ghaziuan H, Zein N, Kumar M. Asian-Pacific Association for the Study of the Liver (APASL) consensus guidelines on invasive and non-invasive assessment of hepatic fibrosis: a 2016 update. *Hepatol Int* 2017; **11(1)**: 1-30.

[68] Shiratori Y, Imazeki F, Moriyama M, Yano M, Arakawa Y, Yokosuka O, Kuroki T, Nishiguchi S, Sata M, Yamada G, Fujiyama S, Yoshida H, Omata M. Histologic improvement of fibrosis in patients with hepatitis C who have sustained response to interferon therapy. *Ann Intern Med* 2000; **132(4)**: 517-524.

[69] Singh S, Venkatesh SK, Wang Z, Miller FH, Motosugi U, Low RN, Hassanein T, Asbach P, Godfrey EM, Yin M, Chen J, Keaveny AP, Bridges M, Bohte A, Murad MH, Lomas DJ, Talwalkar JA, Ehman RL. Diagnostic performance of magnetic resonance elastography in staging liver fibrosis: a systematic review and meta-analysis of individual participant data. Clin Gastroenterol Hepatol 2015; **13(3):** 440-451.

[70] Smith AD, Branch CR, Zand K, Subramony C, Zhang H, Thaggard K, Hosch R, Bryan J, Vasanji A, Griswold M, Zhang X. Liver surface nodularity quantification from routine CT images as a biomarker for detection and evaluation of cirrhosis. *Radiology* 2016; **280(3)**: 771-781.

[71] Sorrell MF Belongia EA, Costa J, Gareen IF, Grem JL, Inadomi JM, Kern ER, Mchugh JA, Petersen GM, Rein MF, Strader DB, Trotter HT. National Institutes of Health Consensus Development Conference Statement: management of hepatitis B. *Ann Intern Med* 2009; **150(2)**: 104-110.

[72] Staub F, Tournoux-Facon C, Roumy J, Chaigneau C, Morichaut-Beauchant M, Levillain P, Prevost C, Aubé C, Lebigot J, Oberti F, Galtier JB, Laumonier H, Trillaud H, Bernard PH, Blanc JF, Sironneau S, Machet F, Drouillard J, De Ledinghen V, Couzigou P, Foucher P, Castéra L, Tranquard F, Bacq Y, D'altéroche L, Ingrand P, Tasu JP. Liver fibrosis staging with contrast-enhanced ultrasonography: prospective multicenter study compared with METAVIR scoring. Eur Radiol 2009; **19**(8): 1991-1997.

[73] Stocker E, Pfeifer U. On the manner of proliferation of the liver parenchyma after partial hepatectomy. Autoradiography studies using 3H-thymidine. *Naturwissenschaften* 1965; **52**: 663.

[74] Strick-Marchand H, Morosan S, Charneau P, Kremsdorf D, Weiss MC. Bipotential mouse embryonic liver stem cell lines contribute to liver regeneration and differentiate as bile ducts and hepatocytes. *Proc Natl Acad Sci U S A* 2004; **101(22)**: 8360-8365.

[75] Tada T, Kumada T, Toyoda H, Sone Y, Takeshima K, Ogawa S, Goto T, Wakahata A, Nakashima M, Nakamuta M, Tanaka J. Viral eradication reduces both liver stiffness and steatosis in patients with chronic hepatitis C virus infection who received direct-acting anti-viral therapy. *Aliment Pharmacol Ther* 2018; **47(7)**: 1012-1022.

[76] Talwalkar JA, Yin M, Fidler JL, Sanderson SO, Kamath PS, Ehman RL. Magnetic resonance imaging of hepatic fibrosis: emerging clinical applications. *Hepatology* 2008; **47(1)**: 332-342.

[77] Tao H, Li Y, Wang T, Zhou C. Umbilical cord blood stem cells transplantation as an adjunctive treatment strategy for liver cirrhosis in Chinese population: a meta-analysis of effectiveness and safety. *Ther Clin Risk Manag* 2018; **14**: 417-440.

[78] Taouli B, Tolia AJ, Losada M, Babb JS, Chan ES, Bannan MA, Tobias H. Diffusion-weighted MRI for quantification of liver fibrosis: preliminary experience. *Am J Roentgenol* 2007; **189(4)**: 799-806.

[79] Tsukamoto I, Nakata R, Kojo S. Effect of ageing on rat liver regeneration after partial hepatectomy. *Biochem Mol Biol Int* 1993;30:773-778.

[80] Wai CT, Greenson JK Fontana RJ, Kalbfleisch JD, Marrero JA, Conjeevaram HS, Lok AS. A simple noninvasive index can predict both significant fibrosis and cirrhosis in patients with chronic hepatitis C. *Hepatology* 2003; **38:** 518-526.

[81] Xie G, Diehl AM. Evidence for and against epithelial-to-mesenchymal transition in the liver. *Am J Physiol Gastrointest Liver Physiol* 2013; **305(12)**: G881-G890.

[82] Yashima Y, Tsujino T, Masuzaki R, Nakai Y, Hirano K, Tateishi R, Sasahira N, Isayama H, Tada M, Yoshida H, Kawabe T, Omata M. Increased liver elasticity in patients with biliary obstruction. *J Gastroenterol* 2011; **46(1)**: 86-91.
[83] Yin M, Talwalkar JA, Glaser Kj, Manduca A, Grimm RC Rossman PJ, Fidler JL, Ehman RL. Assessment of hepatic fibrosis with magnetic resonance elastography. *Clin Gastroenterol Hepatol* 2007; **5(10)**: 1207-1213.e2.
[84] Yoshioka K, Kawabe N, Hashimoto S. Transient elastography: applications and limitations. *Hepatol Res* 2008; **38**, 1063-1068.
[85] Yu Jh, Lee Ji. Current role of transient elastography in the management of chronic hepatitis B patients. *Ultrasonography* 2017; **36(2)**: 86-94.
[86] Yu K, Li Q, Shi G, Li N. Involvement of epithelial-mesenchymal transition in liver fibrosis. *Saudi J Gastroenterol* 2018; **24**: 5-11.
[87] Zakim D, Boyer TD, Wright TL, Manns MP, Adams PC (red.). Zakim and Boyer's hepatology: a textbook of liver disease. Wyd. 5. Saunders Elsevier, Philadelphia, 2006.
[88] Zeisberg M, Yang C, Martino M, Duncan MB, Rieder F, Tanjore H, Kalluri R. Fibroblasts derive from hepatocytes in liver fibrosis via epithelial to mesenchymal transition. *J Biol Chem* 2007; **282**: 23337-23347.
[89] Zhang GZ, Sun HC, Zheng LB, Guo JB, Zhang XL. In vivo hepatic differentiation potential of human umbilical cord-derived mesenchymal stem cells: Therapeutic effect on liver fibrosis/cirrhosis. *World J Gastroenterol* 2017; **23(46)**: 8152-8168.
[90] Zhang Y, Li Y, Zhang L, Li J, Zhu C. Mesenchymal stem cells: potential application for the treatment of hepatic cirrhosis. *Stem Cell Res Ther* 2018; **9(1)**: 59.
[91] Zois CD, Baltayiannis GH, Karayiannis P, Tsianos EV Systematic review: hepatic fibrosis – regression with therapy. Aliment Pharmacol Ther 2008; **28(10)**: 1175-1187.

Redaktor prowadzący – Michał Nowicki

Otrzymano: 25.03.2018
Przyjęto: 10.04.2018
Iwona Krela-Kaźmierczak
Katedra i Klinika Gastroenterologii, Dietetyki i Chorób Wewnętrznych
Uniwersytet Medyczny im. K. Marcinkowskiego w Poznaniu
Szpital Kliniczny im. H. Święcickiego
ul. Przybyszewskiego 49, 60-355 Poznań
tel.: 061 8691343, fax: 061 8691686
e-mail: krela@op.pl